

A Rare Cause of Positional Dyspnea: Hypopharyngeal Hamartoma

Pozisyonel Dispnenin Nadir Bir Nedeni: Hipofarinks Hamartomu

Case Report
Olgu Sunumu

İbrahim Ketenci, Cemal Onur Nursaçan, Kerem Kökoğlu, Alperen Vural, Furkan Şan, Yaşar Ünlü
Erciyes Üniversitesi Tıp Fakültesi, Kulak Burun Boğaz Hastalıkları Anabilim Dalı, Kayseri, Türkiye

Abstract

Hypopharyngeal hamartomas are quite rare tumors that may cause nutritional or respiratory problems in neonates and infants. They may be confused with other benign laryngeal lesions. In this study a 7-month-old infant with congenital stridor and positional dyspnea caused by a hypopharyngeal hamartoma was

reported with review of the literature. Hypopharyngeal hamartomas should be considered in the differential diagnosis of pathologies that cause respiratory or feeding problems in neonates or infants.

Keywords: Hamartoma, dyspnea, hypopharynx, infant

Öz

Hipofaringeal hamartom yenidoğan veya infantil dönemde, beslenme ya da solunum sorunlarına yol açabilen oldukça nadir görülen tümörlerdir. Diğer laringeal benign lezyonlar ile karışabilirler. Bu çalışmada, konjenital stridor ve pozisyonel dispneye neden olan hipofaringeal hamartomlu yedi aylık bir bebek

literatür gözden geçirilerek sunulmuştur. Hipofaringeal hamartomlar, yenidoğan veya infantil dönemde solunum sıkıntısı veya beslenme sorunlarına neden olabilen patolojiler arasında akılda tutulmalıdır.

Anahtar Kelimeler: Hamartom, dispne, hipofarinks, bebek



Cite this article as: Ketenci İ, Nursaçan CO, Kökoğlu K, Vural A, Şan F, Ünlü Y. A Rare Cause of Positional Dyspnea: Hypopharyngeal Hamartoma. Turk Arch Otorhinolaryngol 2017; 55: 148-50.

This study was presented at the 38th Turkish National Congress of Otorhinolaryngology Head and Neck Surgery, 26-30 October 2016, Antalya, Turkey.

Bu çalışma, 38. Türk Ulusal Kulak Burun Boğaz ve Baş Boyun Cerrahisi Kongresi'nde sunulmuştur, 26-30 Ekim 2016, Antalya, Türkiye.

Address for Correspondence/Yazışma Adresi:
Cemal Onur Nursaçan
E-mail: onursacan@gmail.com

Received Date/Geliş Tarihi: 18.12.2016

Accepted Date/Kabul Tarihi: 26.02.2017

Available Online Date/Çevrimiçi Yayın Tarihi:
08.06.2017

© Copyright 2017 by Official Journal of the Turkish Society of Otorhinolaryngology and Head and Neck Surgery Available online at www.turkarchotorhinolaryngol.org

© Telif Hakkı 2017 Türk Kulak Burun Boğaz ve Baş Boyun Cerrahisi Derneği Makale metnine www.turkarchotorhinolaryngol.org web sayfasından ulaşılabilir.

DOI: 10.5152/tao.2017.2211

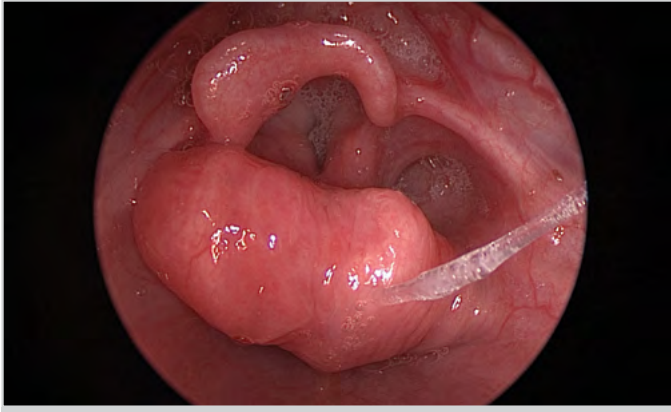
Giriş

Hamartomlar, olgun doku elemanlarını içeren, hücrelerin, doku bütünlüğüne uymayacak şekilde anormal organizasyonu sonucu oluşan, fokal büyüyen tümör benzeri kitlelerdir (1). Nadir de olsa baş boyun bölgesinde; sinonazal trakt, nazofarinks, oral kavite, orofarinks, larinks, hipofarinks, servikal özofagus, kulak, parotis bezi, trakea, paratiroid bezi ve göz hamartom izlenen bölgeler arasındadır (2). Hipofaringeal hamartom oldukça nadir görülen, yenidoğan veya infantil dönemde asemptomatik veya beslenme ve solunum problemleri ile bulgu veren kitlelerdir. Patolojik olarak diğer laringeal benign lezyonlar ile karışabilirler. Tedavide endolaringeal mikrocerrahi ile eksizyon genellikle yeterlidir. Ancak çok büyük lezyonlarda nadir de olsa açık cerrahi girişimlerin uygulanması gerekebilir (3). Rekürens genellikle yetersiz eksizyon sonucu

oluşmaktadır, ancak yetersiz eksizyonlarda dahi nüks oranı düşüktür. Total çıkarılan lezyonlarda prognoz oldukça iyidir (2).

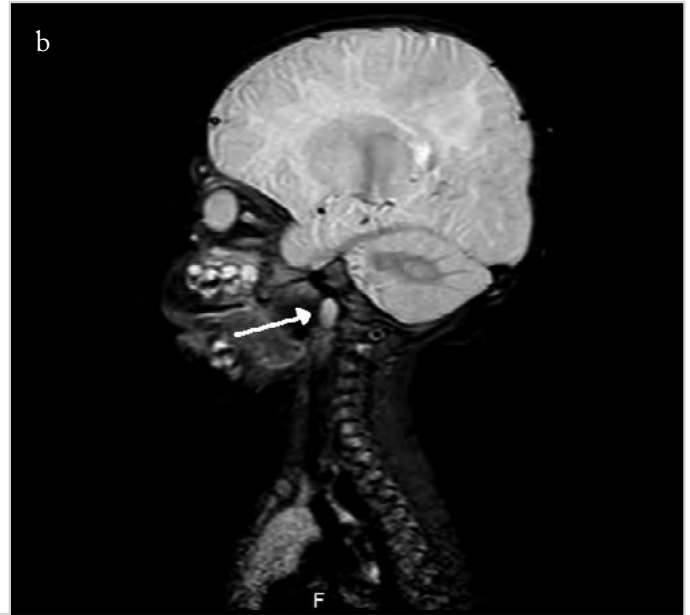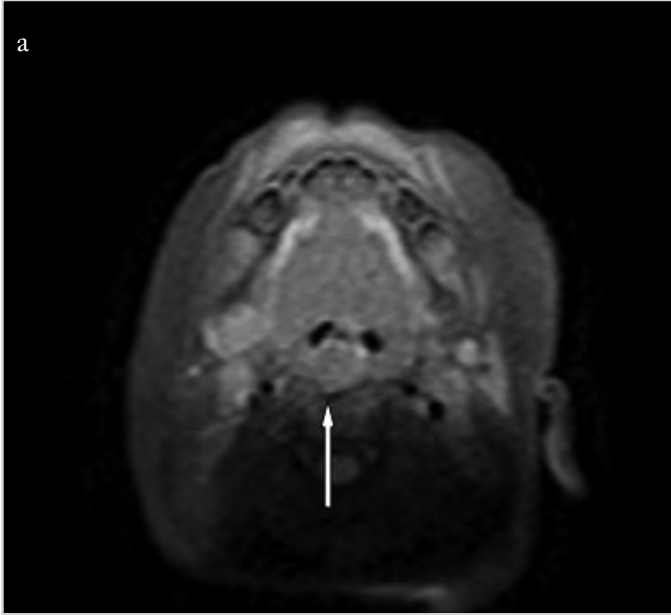
Olgu Sunumu

Yedi aylık kız hasta kliniğimize konjenital stridor nedeniyle getirildi. Hastanın öyküsünde dikkat çeken özellik; pozisyon ile ortaya çıkan solunum sıkıntısıydı. Bebek sırt üstü yatırıldığında rahat iken, yüzüstü ve sol yana çevrildiğinde inspiratuar stridor oluşmaktaydı. Orofarinks muayenesinde, orofarinks ve hipofarinks arasında vertikal hareketi gözlenen, düzgün yüzeyli bir kitle lezyonu izlendi. Fleksibl fiberoptik larinks muayenesinde hipofarinkste, sağ posterior faringeal duvar kaynaklı polipoid tarzda düzgün yüzeyli kitle izlendi (Resim 1). Hastanın manyetik rezonans görüntülemesinde (MRG) sağ tarafta hipofarinks düzeyinde epiglottik seviyeye uzanan, kas dokusu

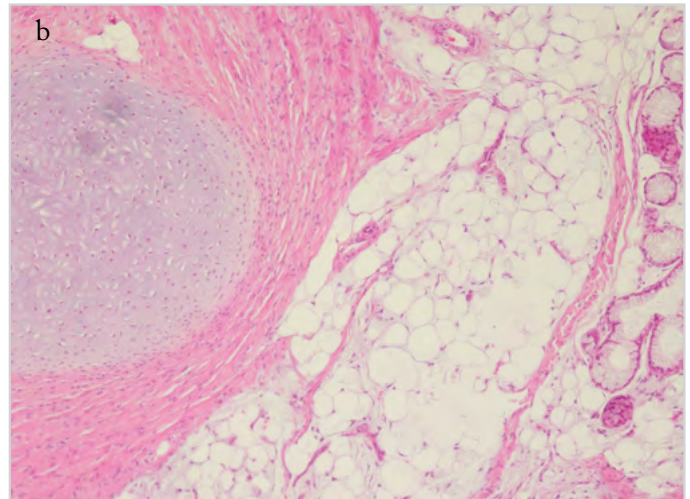
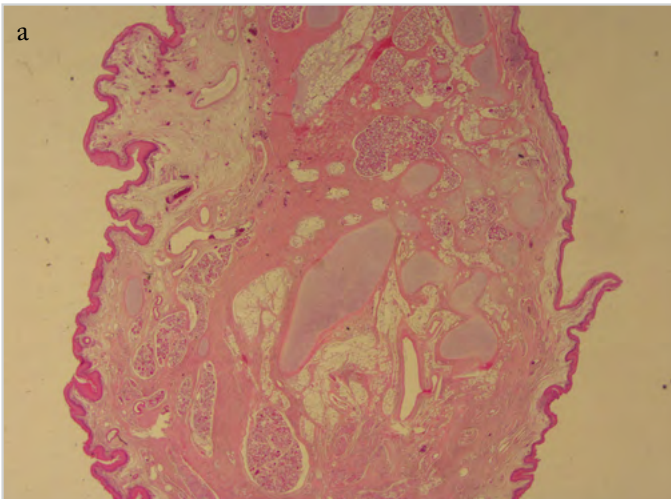


Resim 1. Sağ posterior faringeal duvar kaynaklı kitle

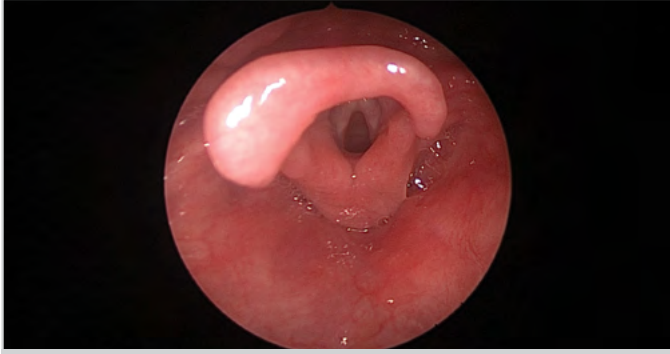ile izointens düzgün sınırlı lezyon izlendi (Resim 2). Hastaya genel anestezi altında endoskopik cerrahi planlandı. Lezyon 30 derece rijit endoskop yardımıyla diyot lazer ile tam olarak eksize edildi. Ekstübasyon sonrası herhangi bir solunum sıkıntısı yaşamayan hasta, iki gün serviste takip edildikten sonra taburcu edildi. Histopatolojik incelemede polipoid lezyonun matür skuamöz epitel ile kaplı olduğu, merkezinde adipöz doku ile düz kas hücrelerinin olduğu rapor edildi (Resim 3). Dokuda mitotik aktivite görülmedi. Bir yıldır sorunsuz izlenmekte olan olgumuzun fiberoptik endoskopik muayene ile yapılan kontrollerinde nüks saptanmadı (Resim 4). Hastanın ailesinden hasta verilerini ve resimlerini olgu sunumunda kullanmak ve yayınlamak üzere onam belgesi alındı.



Resim 2. a, b. (a) MRG aksiyel kesitinde, hipofarinkste, kas ile izointens yapıda düzgün sınırlı kitle görülmektedir (beyaz ok) (b) MRG sagittal kesitte, kitlenin posterior faringeal alandan orofarinkste doğru uzandığı görülmektedir (beyaz ok)



Resim 3. a, b. (a) HE boyama, panoramik görünüm, matür skuamöz epitel ile kaplı, epitel altında gevşek ödemli bağ doku içinde çok sayıda damar yapıları mevcuttur. Daha derinlerde kıkırdak dokusu, yağ doku, muköz bezlerden oluşan tükrük bezi dokusunun adalar halinde bulunduğu izlenmiştir. (b) HE boyama, 10x büyütmede, matür skuamöz epitel ile kaplı, epitel altında gevşek ödemli bağ doku içinde çok sayıda damar yapıları mevcuttur. Daha derinlerde kıkırdak dokusu, yağ doku, muköz bezlerden oluşan tükrük bezi dokusunun adalar halinde bulunduğu izlenmiştir



Resim 4. Postoperatif bir yıl sonra larinksin endoskopik görüntüsü

Tartışma

Hamartomlar, vücudun hemen her yerinde görülebilen, normal dokunun anormal düzen, miktar ve karışımında çoğalması sonucu oluşan, selim, özellikle tümör benzeri oluşumlardır (4). Hamartomların büyük kısmını epitelyal doku içermeyen, mezenkimal dokunun anormal büyümesi şeklinde oluşan mezenkimal hamartomlar oluşturmaktayken; epitelyal ve glandüler elemanların karışımını içeren, epitelyal-glandüler hamartomlar daha az sıklıkla görülürler (5). Hamartomlar genellikle ağrısız, hızlı büyüme paterni gösterebilen, %15-20 oranında konjenital olarak görülüp, genellikle neonatal dönemde tanı alan kitlelerdir (6). Lezyonların ailesel özellikleri veya sendromlarla bir ilişkisinin olup olmadığı gösterilememiştir (4). Tümör benzeri büyüme gösteren bu kitlelerin sarkom, lipom, hemanjiom, nörofibrom, dermatofibrom, leiomyom, rabdomyom, kondrom ve teratom gibi servikal kitle oluşturan yapılardan ayrımının yapılması, tedavi yaklaşımında önemlidir (4).

Laringeal hamartomlar tanı konmadan önce akut üst solunum yolu obstrüksiyonu yaparak beslenme problemleri, gelişim geriliği, ses kısıklığı, aspirasyon ve siyanotik ataklara sebep olabilirler (7). Laringeal hamartom gibi hipofaringeal hamartom da oldukça nadir görülür. Hamartomlarda spontan regresyon veya malign transformasyon şimdiye kadar görülmemiştir. Lezyon başlangıçta hızlı bir büyüme paterni gösterirken yaş ilerledikçe büyüme hızı yavaşlar (8). Diğer yenidoğan dispne nedenleri ile kıyaslandığında hipofaringeal hamartomlar dispnenin oldukça nadir sebeplerindedir. Bazı olgularda hiç semptom görülmemesi kolaylıkla gözden kaçmasına sebep olabileceği gibi, büyük boyuta ulaşmış hamartomlar hayatı tehdit eden solunum sıkıntısı ile bulgu verebilirler. Olgumuzda da yüz üstü ve sol yana yatırılma ile hamartomun glottisi kapatmasından dolayı pozisyonla ortaya çıkan dispne mevcuttu.

Radyolojik tetkikler tanıda önemli rol oynar. Özellikle MRG'nin hamartomlara tanı koymada faydalı olacağı bildirilmiştir (6, 9). Histopatolojik ve immunohistokimyasal çalışmalar tanıyı desteklemek amaçlı kullanılabilir (9). Bu nadir görülen patolojilerin tedavisinde önemli olan total cerrahi eksizyondur. Prognoz oldukça iyidir. Rekürrens ihtimali yetersiz eksizyonda dahi oldukça düşüktür (8).

Sonuç

Hipofaringeal hamartomlar, infantil dönemde solunum sıkıntısına neden olabilen oldukça nadir görülen yumuşak doku kitleleridir. Solunum sıkıntısı oluşturana kadar gözden kaçabilir ve beslenme

problemleri yapan diğer patolojilerle karıştırılabilir. Tanıda endoskopik değerlendirme ve radyolojik incelemeler özellikle de MRG yararlıdır. Tedavide kitlenin tercihen endoskopik olarak total eksizyonu yeterlidir.

Informed Consent: Written informed consent was obtained from the parents of the patient who participated in this study.

Peer-review: Externally peer-reviewed.

Author Contributions: Concept - İ.K., Y.Ü.; Design - F.Ş., C.O.N.; Supervision - A.V., İ.K.; Resource - C.O.N., F.Ş.; Materials - C.O.N., F.Ş.; Data Collection and/or Processing - C.O.N., F.Ş.; Analysis and/or Interpretation - İ.K.; Literature Search - C.O.N., F.Ş.; Writing - İ.K., K.K.; Critical Reviews - K.K., İ.K., Y.Ü.

Conflict of Interest: No conflict of interest was declared by the authors.

Financial Disclosure: The authors declared that this study has received no financial support.

Hasta Onamı Yazılı hasta onamı bu çalışmaya katılan hastanın ailesinden alınmıştır.

Hakem Değerlendirmesi: Dış bağımsız.

Yazar Katkıları: Fikir - İ.K., Y.Ü.; Tasarım - F.Ş., C.O.N.; Denetleme - A.V., İ.K.; Kaynaklar - C.O.N., F.Ş.; Gereçler - C.O.N., F.Ş.; Veri Toplanması ve/veya İşlemesi - C.O.N., F.Ş.; Analiz ve/veya Yorum - İ.K.; Literatür Taraması - C.O.N., F.Ş.; Yazıyı Yazan - İ.K., K.K.; Eleştirel İnceleme - K.K., İ.K., Y.Ü.

Çıkar Çatışması: Yazarlar çıkar çatışması bildirmemişlerdir.

Finansal Destek: Yazarlar bu çalışma için finansal destek almadıklarını beyan etmişlerdir.

Kaynaklar

1. Coffin CM, Dehner L, O'Shea P. Fibroblastic-myofibroblastic tumors. *Pediatric Soft Tissue Tumors* Baltimore. MD: Williams and Wilkins 1997; 133-78.
2. Rinaldo A, Mannarà GM, Fisher C, Ferlito A. Hamartoma of the larynx: a critical review of the literature. *Ann Otol Rhinol Laryngol* 1998; 107: 264-7. [CrossRef]
3. Archer SM, Crockett DM, McGill TJ. Hamartoma of the larynx: report of two cases and review of the literature. *Int J Pediatr Otorhinolaryngol* 1988; 16: 237-43. [CrossRef]
4. Dickey GE, Sotelo-Avila C. Fibrous hamartoma of infancy: current review. *Pediatr Dev Pathol* 1999; 2: 236-43. [CrossRef]
5. Enzinger FM, Weiss SW. Fibrous tumor of infancy and childhood: *Soft Tissue Tumors*. 3rd ed. St Louis, MO: Mosby-Year Book, 1995: 231-68.
6. Carretto E, Dall'Igna P, Alaggio R, Siracusa F, Granata C, Ferrari A, et al. Fibrous hamartoma of infancy: an Italian multi-institutional experience. *J Am Acad Dermatol* 2006; 54: 800-3. [CrossRef]
7. Kslal FM, Acar M, Acar B, Karahan F. Laryngeal fibrous hamartoma presenting with airway obstruction at birth. *J Craniofac Surg* 2013; 24: e383-4. [CrossRef]
8. Taşkın E, Kılıç M, Özercan İH, Yılmaz E, Varol İ, Aygün AD. Fibrous hamartoma of infancy: a case report. *Çocuk Sağlığı ve Hastalıkları Dergisi* 2004; 47: 277-9.
9. Öztürk H, Yılmaz F, Hülya Ö, Karaarslan K. Fibrous hamartoma of infancy: An immunohistopathologic study. *Düzce Üniversitesi Tıp Fakültesi Dergisi* 2007; 2: 34-6.