

## OLGU BİLDİRİSİ / CASE REPORT

# Tonsilla palatina'dan gelişmiş bir hamartamatöz polip

F. Özer, C.A. Çağıcı, F. Bolat, C. Yılmaz

### Hamartomatous polyp of the palatine tonsil

The hamartomatous polyps are benign tumor-like lesions that are rarely seen in the oral cavity. 52-year-old man patient with complaint of dysphagia is presented. His examination was revealed a solitary pink-grey polypoid mass with 1x1 cm diameter originating from upper pole of left tonsil. Magnetic resonans imaging showed that a soft tissue near the left tonsil and with the same intensity. In general anesthesia the mass was excised with tonsillectomy. The histopathological examination was reported as hamartomatous polyp. The clinical features of the hamartomatous polyp are discussed with literature review.

**Key Words:** Tonsil, hamartomatous polyp, hamartoma.

Türk Arch Otolaryngol, 2009; 47(3): 151-154

### Özet

İyi huylu tümöral lezyonlar olan hamartamatöz poliplerin oral kavite yerleşimi oldukça nadirdir. 52 yaşındaki erkek hasta, yutma gücünün şikayeti ile başvurdu. Kulak burun boğaz muayenesinde sol tonsil üst kutbundan kaynaklanan yaklaşık 1x1 cm boyutlarında gri-pembe renkli geniş saplı polipoid kitle tespit edildi. Baş-boyun manyetik rezonans görüntülemesinde sol tonsille ilintili, tonsille aynı karakterde yumuşak doku tespit edildi. Genel anestezi altında tonsillektomi ile birlikte eksize edilen kitlenin histopatolojik incelemesi hamartamatöz polip olarak değerlendirildi. Bu raporda boğaz yerleşimi nadir görülen bir hamartamatöz polip, kaynak bilgileri ile birlikte sunuldu.

**Anahtar Sözcükler:** Tonsil, hamartamatöz polip, hamartom.

Türk Otolarengoloji Arşivi, 2009; 47(3): 151-154

### Giriş

Hamartom veya hamartamatöz polipler, ilk olarak Albrecht tarafından 1904 yılında tarif edilen iyi huylu tümöral lezyonlar olup, normal doku elementlerinin düzensiz bir şekilde anormal büyümesinden oluşurlar.<sup>1</sup> Neoplastik olmayan daha çok tümör benzeri iyi huylu malformasyonlar olarak kabul edilen bu lezyonların oluşumunda konjenital defektlerin önemli olduğu gösterilmiştir.<sup>2</sup> İnsan vücudunda her yerde olabilen bu lezyonlar oluştuğları yerdeki matür dokunun özelliklerini taşır.<sup>2,3</sup> Baş

Dr. Fulya Özer, Dr. Can Alper Çağıcı, Dr. Cüneyt Yılmaz  
Başkent Üniversitesi Tıp Fakültesi Kulak Burun Boğaz ve Baş Boyun Cerrahisi  
Anabilim Dalı, Ankara

Dr. Filiz Bolat  
Başkent Üniversitesi Tıp Fakültesi Patoloji Anabilim Dalı, Ankara

boyun bölgesi ve özellikle orofarinks hamartamatöz polipler için çok az rastlanılan bir bölgedir.<sup>4</sup> Baş boyun bölgesinde en sık ösefagusta görülürler.<sup>1</sup> Orofarinkste özellikle tonsilden kaynaklanan hamartamatöz polip ise literatürde çok nadir olarak karşılaşılan bir durumdur.<sup>5</sup>

### Olgu Sunumu

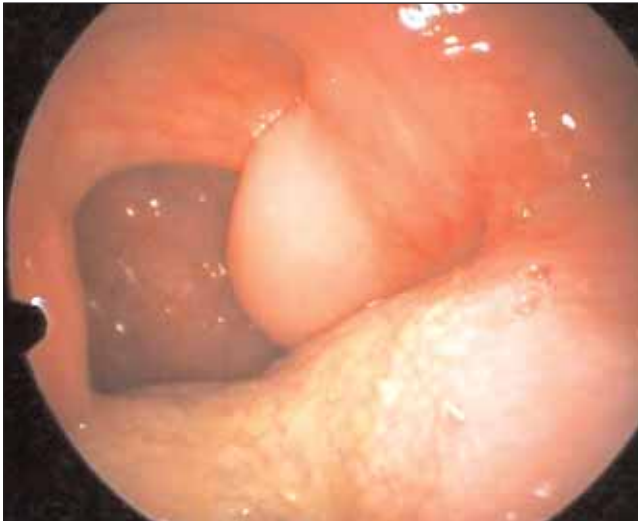52 yaşında erkek hasta yaklaşık 1.5 yıldır ağız içinde giderek büyüyen kist bulunması ve son bir iki aydır yutma güçlüğü, boğazda takılma hissi ve horlama şikayetleri ile başvurdu. Yapılan boğaz muayenesinde sol tonsil üst kısmından kaynaklanan yaklaşık 1x1 cm boyutlarında gri-pembe renkli, geniş pedikülü, düzgün yüzeyli polipoid bir kitle saptandı (Resim 1). Hastaya boyun manyetik rezonans görüntüleme (MRG) tetkiki yapıldığında sol tonsil komşuluğunda tonsil dokusu ile aynı karakterde 5x8 mm boyutlarında yumuşak doku tespit edildi (Resim 2). Genel anestezi altında tonsillektomi yapılarak tonsil dokusu ile birlikte lezyon eksize edildi. Makroskopik olarak, kitle, 5x8x12 mm çaplarında düzgün yüzeyli beyaz

renkli bir dokuydu. Histopatolojik incelemede, çok katlı yassı epitel ile örtülü ve altında lenfoid foliküller, genişlemiş damar yapıları içeren hamartamatöz polip tespit edildi (Resim 3 ve 4).

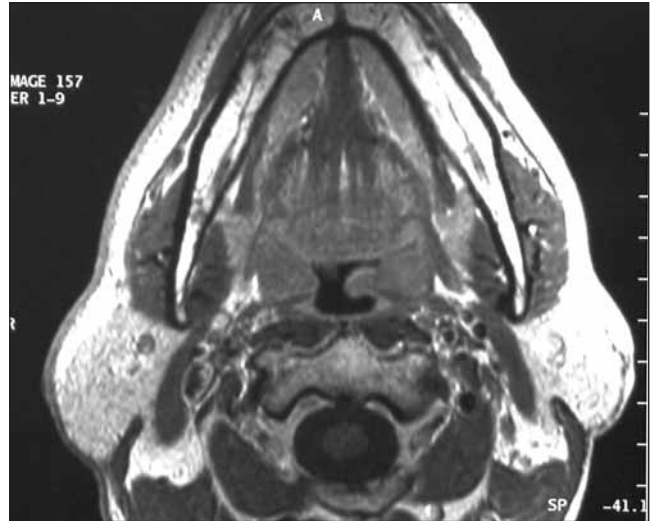
### Tartışma

Tonsil hamartomlarının oluşum mekanizması Lupowitch ve ark. tarafından açıklanmaya çalışılmıştır.<sup>5</sup> Buna göre, ikinci faringeal yarıktan meydana gelen ve skuamöz epitel, lenfoid doku ve fibröz stromadan oluşan tonsil, 3. ayda normal gelişimini tamamladıktan ve kriptik epitel oluştuktan sonra halen büyümeye devam ederse tonsilin üzerinde ayrı bir matür doku oluşur ve orofarinkse doğru uzanır. Bu doku, tonsilin tüm komponentlerini içermekte olup klinikte ayrı bir kitle şeklinde kendini gösterir.<sup>5</sup>

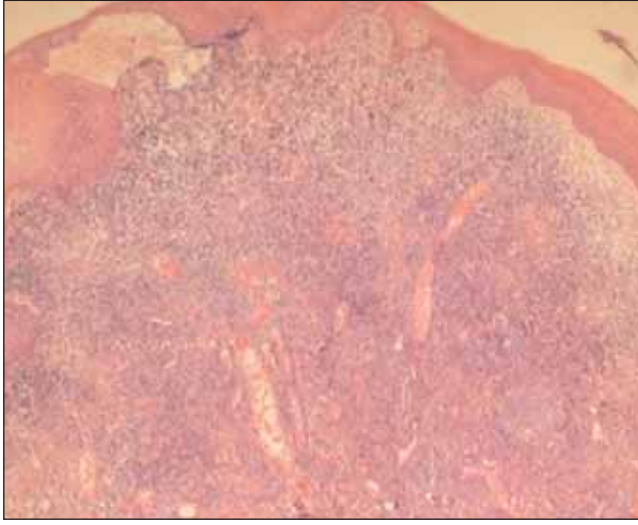
Tonsiller bölgedeki hamartamatöz poliplerin oluşumunda bir diğer görüş, bu tümöral lezyonların brankojenik anomali olduğu, konjenital bir defekten meydana geldiği şeklindedir.<sup>3,5</sup> Geç yaşta ortaya çıkması bu oluşum mekanizması için önem taşımaz;



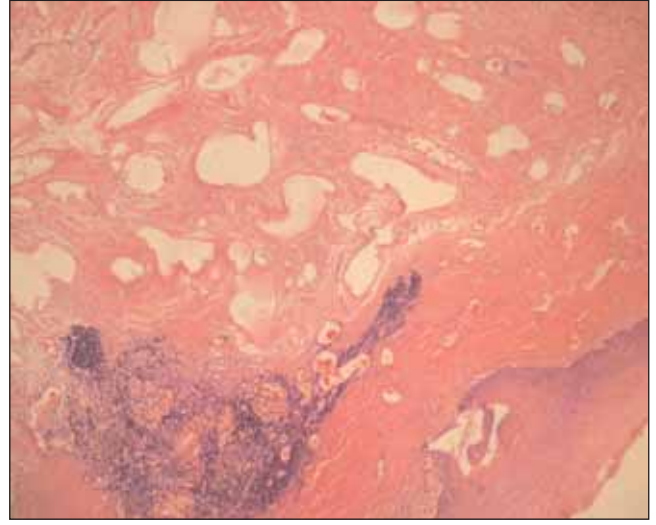
**Resim 1.** Cerrahi öncesi tonsiller hamartamatöz polipin ağız içindeki görüntüsü. [Bu resim, derginin [www.turkarchotolaryngol.org](http://www.turkarchotolaryngol.org) adresindeki online versiyonunda renkli görülebilir]



**Resim 2.** Tonsiller doku ile aynı karakterde olan hamartamatöz polipin MR görüntüsü.



**Resim 3.** Matür skuamöz epitel ile döşeli dokuda epitel altında lenfositik infiltrasyon, matür yağ dokusu (HE x40). [Bu resim, derginin [www.turkarchotolaryngol.org](http://www.turkarchotolaryngol.org) adresindeki online versiyonunda renkli görülebilir]



**Resim 4.** Matür skuamöz epitel altında dilate damar yapıları ve matür yağ dokusu (HE x100). [Bu resim, derginin [www.turkarchotolaryngol.org](http://www.turkarchotolaryngol.org) adresindeki online versiyonunda renkli görülebilir]

çünkü o yaşa kadar sessiz bir şekilde kalmış olabilir. Tonsiller bölgedeki hamartamatöz polipler gerçek bir tümör olmamaları ve fibröz konnektif dokuyu lenfoid dokudan daha fazla içermeleri nedeniyle oluşumlarında bu teori daha çok desteklenmektedir.<sup>5</sup>

Tonsil hamartomları, genellikle yutma güçlüğü ve boğazda takılma hissi ile kendini göstermekle birlikte hiç semptom vermeden çok büyük boyuta ulaşabilirler.<sup>1,6</sup> Bununla beraber solunum sıkıntısı, horlama, stridor gibi bulgularla akut olarak erken dönem-

de de fark edilebilirler.<sup>7</sup> Geç ve nonspesifik semptomları olanlarda farinks muayenesi önem kazanır. Çünkü pediküllü de olabilen bu lezyonların aşağı doğru uzanmaları ile intraoral muayenede anlaşılabilmesi zorlaşır.<sup>1</sup> Bu gibi durumlarda MRG tetkiki oluşum yerinin tespiti ve tedavi planında kolaylık sağlayabilir.<sup>3</sup>

Tonsil hamartomları orofarinkste tek başına yer alabilecekleri gibi Cowden hastalığının bir komponenti olarak çok sayıda da oluşabilir. Bu hastalıkta

**Tablo 1.** Literatürde boğaz yerleşimli hamartamatöz polipler.

	Yazar	Yayın tarihi	Yaş	Cinsiyet	Şikayet	Lokalizasyon	Tedavi
1	Santana-Hernandez DJ ve ark.	1996	74	E	Bulantı	Tonsillar fossa	Eksizyon
2	Arrarte JL ve ark.	2000	58	E	Ağız içi kitle	Nazofarinks	Eksizyon
3	Mäkitie A ve ark.	2003	92	K	Dispne	Larenks	Eksizyon
4	Shara KA ve ark.	1991	41	E	Disfaji /horlama	Tonsil	Eksizyon
5	Lupovitch A ve ark.	1993	80	K	-	Tonsil	Eksizyon
6	Desai S ve Rajaratnam K	1989	27	E	Ağız içi kitle	Hipofarinks	Eksizyon
7	Gönül İI ve ark.	2004	51	K	Dispne	Larenks	Eksizyon

orofaringeal hamartomların dışında gastrointestinal mukozada ve deri, meme, tiroid gibi diğer organlarda da lezyonlar gözlenir.<sup>8</sup>

Tonsilde hamartamatöz polipin tedavisi cerrahi eksizyondur.<sup>2,3</sup> Tonsillektomi ile beraber yapılabileceği gibi pedikül kısmından tek başına intraoral yaklaşımla da eksize edilebilirler. Yeterli cerrahi sonrası genellikle nüks görülmez.<sup>4</sup> Çok büyük ve aşağı uzanımı olan hamartamatöz polipler için transservikal yaklaşımla lateral faringotomi tercih edilebilir.<sup>1,4</sup>

Literatürde palatin tonsilden kaynaklanan hamartamatöz polip oldukça nadir görülür. Boğaz yerleşimli hamartamatöz polipler Tablo 1'de özetlenmiştir. Bu tabloya göre bizim olgumuzun yaş, cinsiyet, şikayet ve tedavi açısından literatürle uyumlu olduğu gözlenmiştir.

Hamartomların mutlaka yerleştikleri bölgenin iyi huylu tümörleri ile ayırıcı tanısı yapılmalıdır.<sup>2</sup> Orofaringeal bölge için skuamaöz papillom başta olmak üzere pediküllü iyi huylu tüm lezyonlar düşünülmelidir.<sup>6</sup> Histolojik olarak ise, teratom ve dermoidler ayırıcı tanıda mutlaka ayırt edilmelidirler. Teratomlar, multipotent dokudan meydana gelen, üç germinal hücre tabakasının da içeren, malign karakterde gösterebilen tümörlerdir. Dermoidler ise teratomlara benzemekle birlikte genelde kistik bir karakter gösterirler ve sadece ektoderm ve mezodermden kaynaklanırlar.<sup>2</sup>

## Sonuç

Baş boyun bölgesi ve özellikle tonsiller bölge hamartamatöz polipler için oldukça nadir görülen bir bölgedir. Klinik seyri başlangıçta sessiz olabilir ve muayene ile hemen tanı konulamayabilir. Bu nedenle yutma güçlüğü gibi nonspesifik bulguları olan hastalarda tonsil hamartomu ayırıcı tanıda düşünülmeli ve ayrıntılı inceleme yapılmalıdır.

## Kaynaklar

1. **Santana-Hernandez DJ, Ell SR, Da Costa P, Macklin CP, Hussain S.** Giant hamartoma of the oropharynx. *J Laryngol Otol* 1996; 110: 480-2.
2. **Arrarte JL, Franche G, Barra MB, Saffer M.** Radiology forum: imaging quiz case 3. Hamartoma of the nasopharynx. *Arch Otolaryngol* 2000; 126: 1032, 1035-6.
3. **Mäkitie AA, Lehtonen H, Bäck L, Aaltonen LM, Leivo I.** Hamartoma of the larynx: an unusual cause of dyspnea. *Ann Otol Rhinol Laryngol* 2003; 112: 841-3.
4. **Shara KA, al-Muhana AA, al-Shennawy M.** Hamartomatous tonsillar polyp. *J Laryngol Otol* 1991; 105: 1089-90.
5. **Lupovitch A, Salama D, Batmanghelichi O.** Benign hamartomatous polyp of the palatine tonsil. *J Laryngol Otol* 1993; 107: 1073-5.
6. **Desai S, Rajaratnam K.** Pedunculated squamous papilloma of the laryngopharynx. *J Laryngol Otol* 1989; 103: 209-10.
7. **Işık Gönül I, Asal K, Ceylan A, Akyol G.** Hamartoma of larynx: an unusual cause of upper airway obstruction. *Eur Arch Otorhinolaryngol* 2004; 261: 435-8.
8. **Omote K, Kawamata T, Imaizumi H, Namiki A.** Case of Cowden's disease that caused airway obstruction during induction of anesthesia. *Anesthesiology* 1999; 91: 1537-40.

## Bağlantı Çakışması:

Bağlantı çakışması bulunmadığı belirtilmiştir.

## İletişim Adresi: Dr. Fulya Özer

Başkent Üniversitesi, Adana Eğitim ve Araştırma Merkezi  
Kulak Burun Boğaz ve Baş Boyun Cerrahisi Bölümü  
Seyhan 01150 ADANA  
Tel: +90 322 458 68 68 / 2303  
e-posta: fdeveci06@hotmail.com